

DEPISTAGE RADIOGRAPHIQUE DE LA DYSPLASIE COXO-FEMORALE

Nom: **Inty First Lady Du Domaine Des Rives De L Erdre19648**

N°identification:250269500599050

Race: golden retriever

N° LOF: 134 717 / 17788

Sexe: femelle

Date de naissance: 2013-08-12 00:00:00

Date prise du cliché: 28/01/15

Vétérinaire: guillemot alexandre

Numéro ordinal: 16322

Attestation conformité de l'identification:

OUI -

Identification infalsifiable du cliché: OUI -

Identification complète du cliché: OUI -

Radiographie localisée: OUI -

Conditions de réalisation du cliché: AG

Extension et symétrie du bassin: OUI -

Parallélisme entre fémurs et fémurs-rachis: OUI -

Rotules visibles: OUI -

Rotules en position médiane:

LECTURE DU CLICHE

Rapports articulaires

Coaptation parfaite

Coaptation acceptable

Coaptation imparfaite

Pincement de l'interligne

Sub-luxation

Luxation

Acétabulum

Normal

Manque de profondeur

Evasé

Aplati

Comblé

Rebord acétabulaire cranial enserrant

Rebord acétabulaire cranial ouvert

Ostéophytose du rebord acétabulaire cranial

Ostéophytose du rebord acétabulaire caudal

	D	G
Coaptation parfaite		
Coaptation acceptable		
Coaptation imparfaite	X	X
Pincement de l'interligne		
Sub-luxation		
Luxation		
Normal		
Manque de profondeur	X	X
Evasé		
Aplati		
Comblé		
Rebord acétabulaire cranial enserrant		
Rebord acétabulaire cranial ouvert		
Ostéophytose du rebord acétabulaire cranial		
Ostéophytose du rebord acétabulaire caudal		
	D	G
	X	X

Tête et col fémoraux

Forme et volume normaux

Microcéphalie

Ostéophytose céphalique

Ostéophytose du col fémoral

Angle de Norberg-Olson

Angle supérieur ou égal à 105°

Angle compris entre 100° et 105°

Angle inférieur à 100°

Angle inférieur à 90°

Couverture acétabulaire craniale correcte

Couverture acétabulaire craniale insuffisante

Couverture acétabulaire dorsale correcte

Couverture acétabulaire dorsale insuffisante

	D	G
Forme et volume normaux	X	X
Microcéphalie		
Ostéophytose céphalique		
Ostéophytose du col fémoral		
Angle supérieur ou égal à 105°		
Angle compris entre 100° et 105°		
Angle inférieur à 100°		
Angle inférieur à 90°	87	77
Couverture acétabulaire craniale correcte		
Couverture acétabulaire craniale insuffisante	X	X
Couverture acétabulaire dorsale correcte		
Couverture acétabulaire dorsale insuffisante	X	X

Qualification internationale
(hanche la plus mal cotée)

D

Dr. LEGEARD Francis, le 15/04/2015

lecteur officiel agréé par le club affilié à la SCC

Résultat de l'examen

A: Aucun signe de dysplasie coxo-fémorale

B: Etat sensiblement normal

C: Dysplasie coxo-fémorale légère

D: Dysplasie coxo-fémorale moyenne

E: Dysplasie coxo-fémorale sévère

Francis LEGEARD
DOCTEUR-VÉTÉRINAIRE
22, rue René Viviani
44200 NANTES - N° 3604
Tél. 02 40 47 40 09 - 02 40 89 21 32

DEPISTAGE RADIOGRAPHIQUE DE LA DYSPLASIE DU COUDE

Nom: Inty First Lady Du Domaine Des Rives De L Erdre19648	N°identification:250269500599050
Race: golden retriever	N° LOF: 134 717 / 17788
Sexe: femelle	
Date de naissance: 2013-08-12 00:00:00	Date prise du cliché: 28/01/15
Vétérinaire: GUILLEMOT ALEXANDRE	Numéro ordinal: 16322
Attestation conformité de l'identification: ...	OUI -
Identification infalsifiable du cliché: OUI -	Identification complète du cliché: OUI -
Radiographie localisée: OUI -	
Positionnement profil D flexion:	Positionnement profil G flexion:
Positionnement profil D extension:	Positionnement profil G extension:
Positionnement 3/4 face rot int D:	Positionnement 3/4 face rot int G:

LECTURE DU CLICHE

Anomalies anatomiques radiologiquement visibles sur les clichés examinés	D	G	Manifestations arthrosiques	D	G
Non-union du processus ancré			Ostéophytes visibles aux marges articulaires		
Fragmentation du processus coronoïde (*)			Ostéophytes		
Incongruence articulaire			2mm		
Ostéochondrite disséquante du condyle huméral			5mm		
			Densification de la POSC de l'incisure sigmoïde ulnaire		

(*) cette lésion n'est pas systématiquement détectable sur les incidences classiquement préconisées pour le dépistage de la dysplasie du coude

Résultat de l'examen

ED0: Absence de dysplasie du coude radiologiquement visible

SL: stade limite

ED1: Dysplasie légère

ED2: Dysplasie moyenne

ED3: Dysplasie sévère

D	G
X	X

Qualification internationale
(coude le plus mal noté)

ED0

Dr. LEGEARD Francis, le 15/04/2015

lecteur officiel agréé par le club affilié à la SCC

Francis LEGEARD
DOCTEUR-VÉTÉRINAIRE
22, rue René Viviani
44200 NANTES - N° 3604
Tél 02 40 47 40 09 - 02 40 89 21 32



centre hospitalier
vétérinaire atlantia

Centre Hospitalier Vétérinaire Atlantia

22 Rue René Viviani 44200 Nantes

tél1: 02 40 47 40 09

tél2: 02 40 89 21 32

www.chv-atlantia.fr

019648

ATTESTATION

Client

Me GUILLOTEAU Lydie

Adresse principale:

6 rue pervinquierie

85200 FONTENAY LE COMTE

Animal:

Inty First Lady

chien

femelle

17.1 mois (27/08/2013)

golden retriever fauve clair

N°: 250269500599050

Le 28/01/2015

Je soussigné, Dr. GUILLEMOT Alexandre, exerçant au Centre Hospitalier Vétérinaire ATLANTIA - 44200 NANTES certifie :

* avoir vérifié personnellement le numéro d'identification 250269500599050 du chien:

Inty First Lady

race : golden retriever

sexe : femelle

Age : 17.1 mois

LOF :

appartenant à : Me GUILLOTEAU Lydie

adresse : 6 rue pervinquierie

85200 FONTENAY LE COMTE

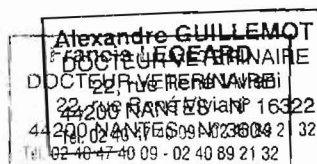
* et avoir pratiqué la radiographie de dépistage de la dysplasie de la hanche + coudes sur cet animal

sous anesthésie générale : association Domitor dOLOREX

dossier 134 929

Fait à Nantes le 28/01/2015

Signature et cachet



NB : ce certificat doit être joint à la radiographie lors de l'envoi pour lecture officielle.

87 77
coudes etc

